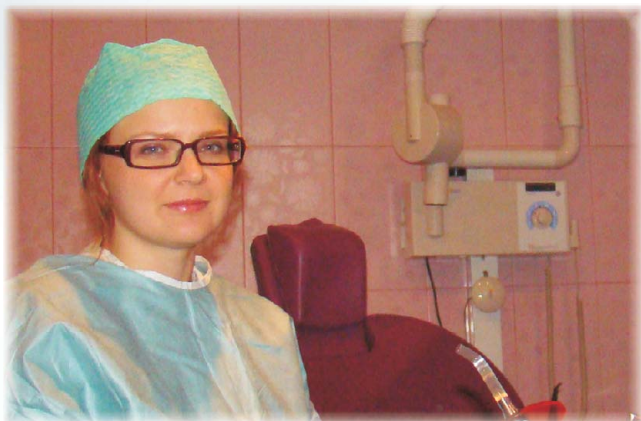

Имплантация и протезирование



Котенко Мария Викторовна
врач челюстно-лицевой хирург и
стоматолог-ортопед
Тел.: +7 905 078 6212 (моб.)

Поликлиника КМК, ГКБ №1
г.Новокузнецк, Площадь Побед, д.4
тел.: (3843) 79-22-82

Стоматологическая клиника "Радонта"
Кемеровская область, п.Сосновка,
ул.Юдина, 3
тел.: (3843) 79-84-03, +7 923 622 8842

Мария Викторовна имеет большой опыт лечения больных и владеет различными методами **протезирования на имплантатах**, осуществляет быстрое и надежное имплантологическое лечение **при любых дефектах зубного ряда**.

Отсутствие даже одного зуба влечет за собой массу патологических последствий. Лечение с использованием имплантатов приостанавливает убыль кости, позволяет сохранить естественные зубы (от обтачивания и перегрузки), помогает стабилизировать съёмные протезы.

В сложных анатомических условиях пациентам предлагаются костнопластические операции аутокостью и современными материалами.

Альтернативой длительным костнопластическим процедурам является установка поднадкостничных и внутрикостно-поднадкостничных имплантатов. Позитивные результаты такой имплантации подтверждают эффективность методики.

Случаи из практики:

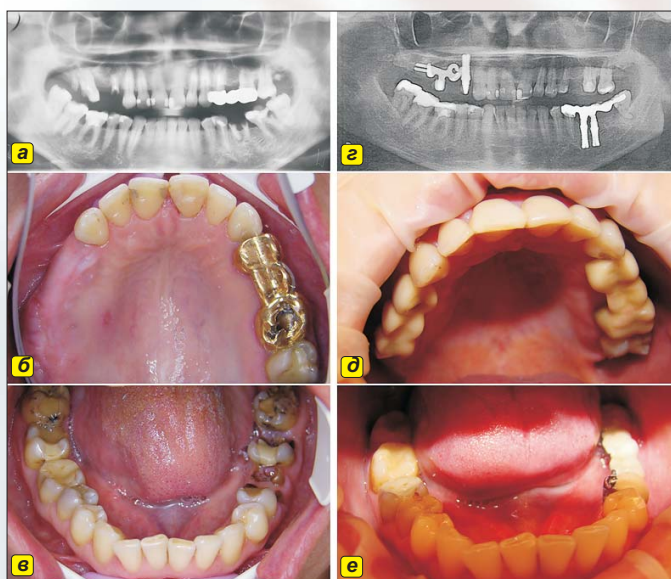


Рис. 1. Клиническая ситуация до лечения (а, б, в). Отсутствует 1.5 и 2.5 зубы, корни 1.7, 1.4, 3.6 зубов, осложнения кариеса 1.6, 3.7 зубов.

Выполнена одномоментная установка цилиндрических и эндосубпериостального имплантата (г, д, е) в лунки 3.6, 1.4, 1.7, 1.6 зубов с применением материала Easy Graft. Через три недели закончено протезирование мостовидными протезами: на верхней челюсти – из термопластмассы Бредентан, на нижней челюсти металло-пластмассовым протезом с дистальной опорой на вкладку.

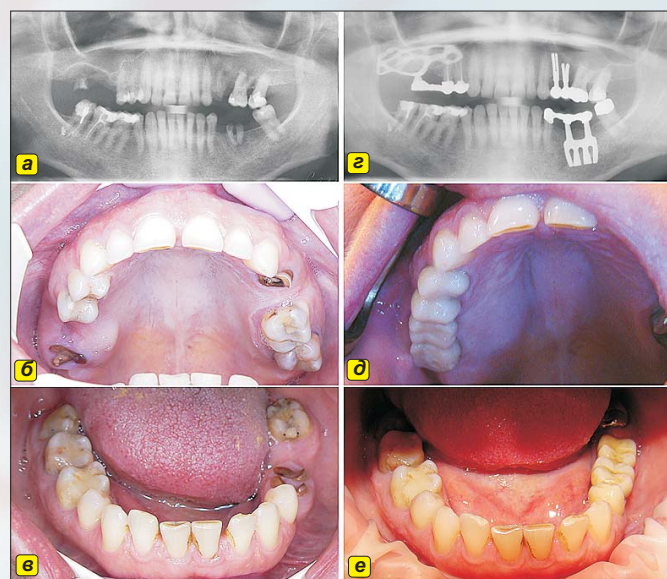


Рис. 2. Пациентка до лечения (а, б, в). Частичная вторичная адентия, отсутствует 5 зубов, корни 1.8, 2.4, 3.6 зубов. Альвеолярное удлинение верхней челюсти справа, запас костной ткани под синусом 3-5 мм.

Выполнено протезирование металло-керамическими мостовидными протезами (г, д, е) с опорой на верхней челюсти на субпериостальный имплантат справа и два цилиндрических имплантата слева, в том числе на установленный в лунку 2.5 зуба. На нижней челюсти в качестве дистальной опоры протеза служит пластинчатый имплантат.